

小心! 无症状的房颤更可怕

近日,家住静安区彭浦新村的许老先生早上起床后,发现自己左侧肢体活动受限、口齿不清,家人迅速将他送到离家最近的上海市静安区市北医院急诊内科就诊,头颅CT提示为脑梗塞。

细心的医生在常规心电图检查发现:许老先生有心房颤动(简称房颤),但他当下却没有任何不适的症状。经过医院多学科专家诊断:许先生的脑梗塞是由房颤形成的心房血栓脱落而导致,即为“心源性卒中”。

什么是“房颤”

房颤是一种室上性快速性心律失常,伴有不协调的心房激动和无

效的心房收缩,通常出现在各类器质性心脏病、预激综合征以及一些其他全身性疾病的患者身上。当房颤发生时,患者经常会出现明显的心悸、胸闷等症状。

市北医院内科徐佩尔主治医师说,日常诊疗过程中,绝大多数房颤患者是有症状的,尽管像许先生这样的无症状房颤患者只是少数,但由于其发生难以预料,这样就导致它的危险性远高于症状明显的房颤。

为什么会发生无症状房颤?徐佩尔医生分析,主要原因有三点。首先,高血糖对神经敏感性的影响。医学研究发现,有很多无症状房颤的患者都有着血糖偏高的症状,糖尿病合并心脏疾病的患者,相比普通的心脏疾病

患者也更容易出现该病。

其次,射频消融术对心肌的破坏。根据医学统计结果显示,接受过射频消融术的患者发生无症状房颤的概率可高达消融前的3至7倍左右。

最后,抗心律失常药物的副作用。服用抗心律失常药物的过程当中,患者的房室传导很容易受到药物的阻隔,药物副作用易诱发患者出现其他心律失常,两者叠加会导致患者出现无症状的心律失常,并表现为无症状房颤。

怎样治疗无症状房颤

徐佩尔医生介绍,面对无症状房颤,主要从以下三个方面入手治疗:

一是节律控制治疗。即通过一

定治疗手段来使患者的心脏保持规律性的跳动。具体包括使用心律失常药物治疗,以及一些非药物治疗手段,包括射频或冷冻消融、电复律及外科手术治疗等。

二是心室率控制治疗。控制心室率的药物主要有:非二氢吡啶类钙通道阻滞剂、β受体阻滞剂以及洋地黄等。非药物治疗方法则主要是通过射频消融治疗。

三是抗凝治疗。抗凝药物分为维生素K拮抗剂(华法林)及新型口服抗凝药物(如利伐沙班、艾多沙班、达比加群酯)等。服用华法林患者需注意定期监测凝血功能,以避免药物过量引起出血。

记者 梅一鸣 通讯员 喻文龙

近日,有媒体报道:一22岁男子“断骨增高”致双腿严重感染而无法正常行走。这是怎么回事?原来,因不满意自己的身高,该男子千里迢迢到国外接受了“断骨增高手术”。但不幸的是,他术后感染引发骨髓炎,可能面临终身残疾。

「断骨增高」不可取

医学上确实存在“断骨增高手术”,它又称为“肢体延长术”。顾名思义,是用手术将腿骨断开分离并固定后,通过不断拉伸金属固定装置,利用肢体组织能够在外力刺激下逐渐再生重建的原理来填补骨骼空缺,完成“牵拉-骨再生-骨延长”的循环,最终实现延长肢体长度或改善骨骼畸形的目的。

但“断骨增高手术”的风险很高,手术实施过程可能造成腿部的神经血管损伤、皮肤软组织感染及坏死等,患者还可能遭遇骨不愈合或骨髓炎等并发症,严重的可造成肢体终身残疾,给患者的身体及心理均造成沉重打击。

对于有增高需求的青少年,应赶在骨骺闭合前运用科学合理的办法进行增高,如适量高蛋白饮食、科学体育锻炼、充足休息睡眠等,切不可“拔苗助长”。

中山医院骨科 董健(主任医师)

耳朵里也会长“痛风石”

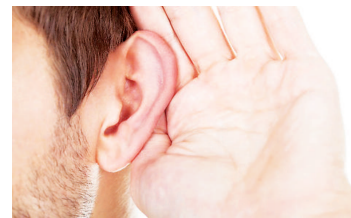
目前痛风的患者很多,痛风是一种嘌呤代谢异常导致的疾病,会导致体内的尿酸增加,从而产生痛风。痛风疾病主要的表现是关节疼痛或者是关节肿胀,发展到后期的时候会出现一种坚硬如石的结节,称为“痛风石”,

又名痛风结节。“痛风石”的出现,是痛风发展到慢性期的一种严重损害。

除了关节之外,耳廓也是比较常见的部位,患者耳部往往会有明显的突出,并呈黄白色。耳“痛风石”早期没有症状,严重时可能导致溃疡和感染,

并会逐渐扩散,影响关节功能。想要消除耳部痛风石,减少“痛风石”带来的危害,目前更多的是通过服用药物降低尿酸或是碱化尿液的手段进行,当“痛风石”有明显症状或影响器官功能时,可考虑进行手术切除。

秦欢



■图片来源于网络 IC photo

人们对甲状腺功能亢进症(简称“甲亢”)都较为熟知,患者通常会脾气大、易激动、食欲好、多汗、凸眼、消瘦等典型症状,但甲状腺功能减退(简称“甲减”)患者由于症状不突出而容易被人们忽视。大量临床研究资料表现,育龄妇女出现以下“三低”症状,应高度怀疑“甲减”。

食欲低 患者“胃口”欠佳,但体重反而轻度增加。

情绪低 情绪低落,甚至有抑郁倾向,对外界事物和周围的人漠不关心,注意力不集中,且记忆力减退。

体温低 患者往往怕冷少汗,总是比常人多穿一件衣服,冬天更明显,容易困倦,常感到全身软弱无力。此外,甲减患者还有顽固性便秘、月经紊乱等表现,往往3~4天排便一次,月经不规律或经量过少,甚至造成闭经、生育能力降低。

一旦发现上述症状,要及时检查甲状腺激素水平。

王小衡

孕期腹痛出血 警惕宫外孕

宫外孕在医学上叫异位妊娠,是指受精卵种植于子宫腔以外的部位。正常情况下,受精卵随着输卵管内纤毛的摆动被运送到子宫腔内,种植在宫腔内“沃土”后继续“生根发芽”。如果在这个过程中受到其他因

素干扰,导致受精卵在子宫腔外种植,如输卵管、卵巢、腹腔、宫颈等位置,便会发展为异位妊娠。

宫外孕会导致患者腹痛、出血,是孕早期孕妇死亡的主要原因。该病一般发生在怀孕2个月左右,腹痛是其

最常见的症状。

在孕期若出现阴道异常流血,并且伴有腹痛,就需要警惕宫外孕的发生。备孕女性如果有明确的停经表现,建议及时进行超声检查,可以早期诊断是否有宫外孕。

一旦确诊为宫外孕,需住院观察,必要时进行药物或手术治疗。如果是输卵管妊娠,需根据患者的病情及生育要求,综合考虑手术方式。

此外,宫外孕患者需要注意,一旦发生大出血,家人应尽快将孕妇转运至就近医院就诊。

复旦大学附属妇产科医院产科 刘海燕(副主任医师)

中医也可治疗皮脂腺囊肿

皮脂腺囊肿是一种缓慢生长的良性囊肿,是由于皮脂腺引流不畅、皮脂大量储留于腺体而引起的。多发于颈项、胸背及臀部等皮脂腺丰富的部位。临床表现为局部皮下肿块,肿块生长缓慢,肿块上常见粗大的毛囊孔,用力挤压可出白色豆渣样物质。由于皮脂腺囊肿内容物含有丰富的皮脂等营养物质,极易导致细菌滋生。

中医认为,本病是由于湿痰凝滞于皮肤之间所致。对于化脓性皮脂腺囊肿,中医采用“十”字形切开引流、囊壁搔刮术为主,且注重创面的局部辨证,根据其不同阶段或不同症状,综合有序地联合运用贴敷、掺药等中医外科临床独特的诊疗技术进行治疗,愈合后疤痕痕小、复发率低。

龙华医院中医外科 徐杰男(主任医师)

寒性病证 试试火疗

火疗是我国针灸医学的一个重要组成部分,通过酒精燃烧的热力并辅以药材使其直接渗入机体,刺激体表穴位和病位,激活人体脏腑经络,达到温经散寒、行气通络的作用。具有针对性强、操作简便、药物易渗透的特点。

治疗时,患者采用舒适体位,根据不同病症选择不同的部位或穴位,局部铺好湿毛巾,湿毛巾上均匀喷洒酒精,点火,燃烧几秒后或患者有温热感便扑灭。反复几次点火、扑灭,直至酒精基本燃尽为止。取下毛巾,涂擦帮助血液循环的药物,并进行局部按摩。

该疗法主要用于虚寒性的胃痛、颈肩疼痛、落枕,寒凝气滞引起的痛经,病毒感染引起的带状疱疹等,可缓解疼痛,缩短病程,在改善人体微循环、调整代谢等方面也有较好的疗效。

但火疗也有禁忌人群,如孕妇、月经期女性、癌症患者、精神疾病患者,以及严重心脏病、高血压病、糖尿病、肾功能不全、皮肤病等患者不能使用。操作期间,护理人员必须注意酒精喷洒范围,观察火力大小,随时询问患者的感受,防止烫伤。

刘兰敏

PET-CT 究竟查什么

当前,越来越多的患者选择PET-CT进行检查,但也有一部分患者对PET-CT还不太了解,不知道用它能检查出哪些疾病。

PET-CT即正电子发射断层-X线计算机断层显像,主要用于早期肿瘤的诊断,并能一定程度上判断肿瘤的良好性。检查前,需要静脉注射一种正电子放射性药物,目前临床上用的最多的是18F-FDG(18F-脱氧葡萄糖)。由于恶性肿瘤细胞代谢旺盛,对葡萄糖的需求显著增加,表现出对18F-FDG的高摄取,在PET-CT显像上呈现浓集点,从而发现其他影像检查难以发现的早期肿瘤,并

准确判断其良恶性,指导临床治疗。

进行一次PET-CT扫描可以分别获得全身各个断面的三维图像,可直观的看到病变在全身的受累部位、分布情况。

患者注射药物后需安静休息50分钟以上,候诊期间避免精神紧张、情绪激动,勿与他人交谈、走动,勿咀嚼,不得使用手机,检查前排空小便,一般情况下,整个检查需20分钟左右,部分患者视病情可能需接受延时显像。

上海市第九人民医院核医学科 朱肖淳(副主任医师)

千年观前街 一个采芝斋

苏州热线电话: 0512-67276198 全国热线电话: 0512-67274512
地址: 苏州市观前街91号 网址: caizhizhai.tmall.com